# OCCLUSIONS INTESTINALES AIGUES

UE 2.8 S3 : Processus obstructifs
Compétence 4
Promotion 2020-2023
Dr Hassam
16/09/2021

# OCCLUSIONS INTESTINALES AIGUES

- Définition
- Physiopathologie
- Diagnostic positif
  - Signes fonctionnels
  - Examen clinique
  - Examens radiologiques
- Etiologies
- Traitement
- Prise en charge par IDE

# DEFINITION

→ Une occlusion intestinale est caractérisée par un arrêt complet du transit, appelé aussi iléus.

→ L'occlusion peut être soit mécanique soit fonctionnelle.

Dans l'iléus mécanique, il existe un obstacle qui empêche la progression des matières.

Dans l'iléus fonctionnel, il n'y a pas d'obstacle mais une paralysie du péristaltisme.

→ c’est une urgence abdominale, et nécessite une hospitalisation en service de chirurgie.

# PHYSIOPATHOLOGIE

- **Intestin grêle:**

Il fait suite au duodénum à l'angle de Treitz, l'organisation globale comprend 2 parties:

→ Le jéjunum où les anses sont plutôt horizontales

→L'iléon où les anses sont verticales

- Il se termine dans le colon droit au niveau de la jonction iléo-colique (la valvule de Bauhin).
- Il occupe la partie centrale péri-ombilical de l'abdomen.
- Il s'y passe 2 phénomènes : fin de la digestion des aliments + absorption des nutriments.
- long de 6,5 mètres

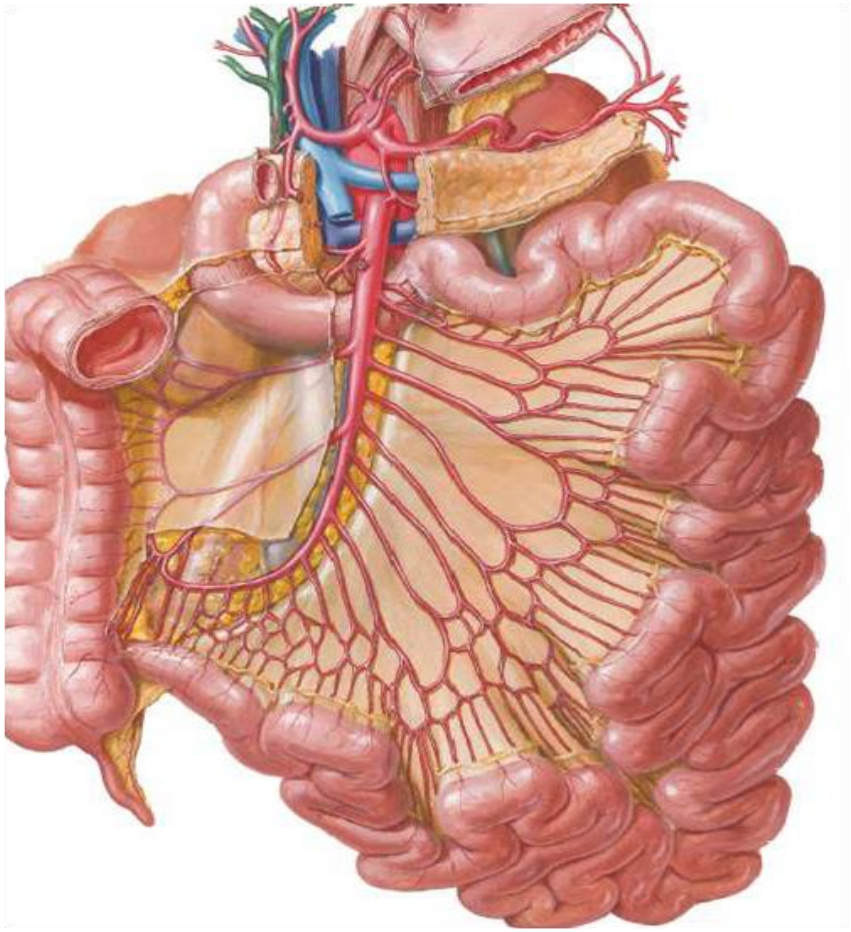

● **Le colon :**

Il fait suite à l'intestin grêle au niveau de la jonction iléo-colique, composé de 3 segments:

1- colon ascendant qui remonte jusqu'au dessous du foie.

2- colon transverse traverse l'abdomen de droite à gauche et arrive sous la rate.

3- colon descendant, contient le colon iliaque et du colon sigmoïde

Il reçoit le contenu de l'intestin grêle qu'il doit dessécher : rôle essentiel = réabsorption de l'eau.

Au dessous de la jonction, le côlon présente un cul-de-sac : le cæcum, qui présente sur son bord interne l'appendice, tous 2 situés dans la fosse iliaque droite. L'appendice est libre; le cæcum l'est aussi le plus souvent.

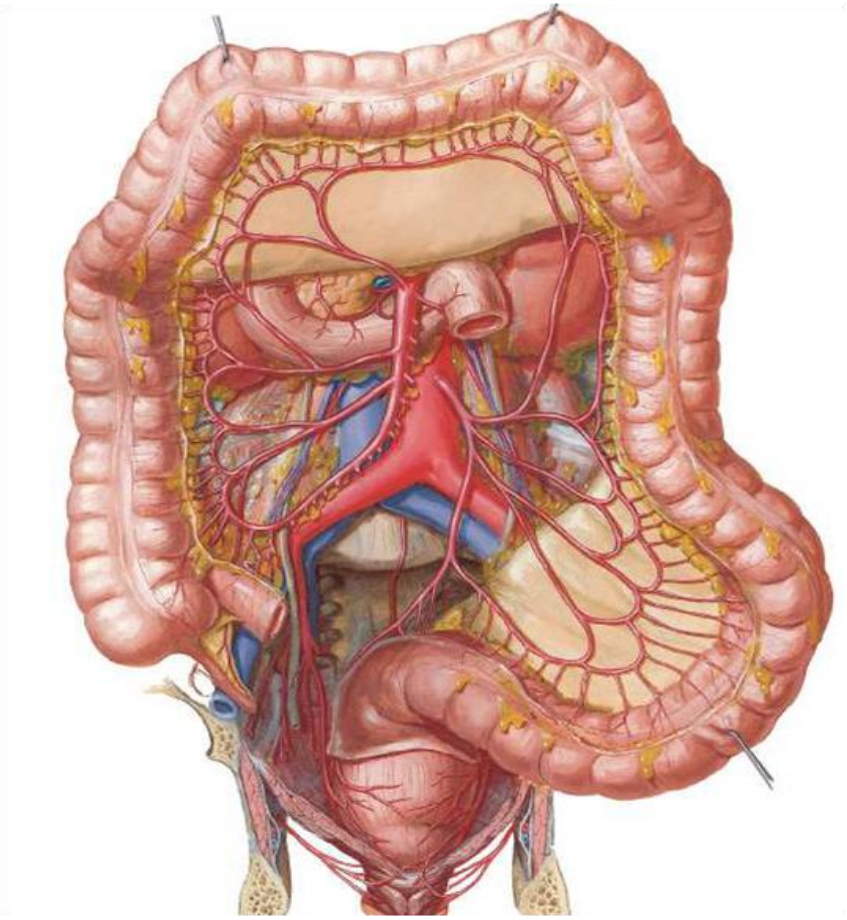

# PHYSIOPATHOLOGIE

on distingue selon le siège de l'arrêt:

- occlusions **haute**: le duodénum et le grêle
- occlusion basse : le colon et le rectum

Il existe deux types d'occlusion, l'occlusion mécanique et fonctionnelle.

- 2-2-1: L'occlusion fonctionnelle : **Iléus paralytique** Elle se traduit par une paralysie intestinale réactionnelle à une affection médicale.

  Il n'y a pas d'obstacle mécanique +++

- 2-2-2 L'occlusion mécanique: Il existe un obstacle qui empêche la progression des matières. Deux types la strangulation ou l'obstruction.

# PHYSIOPATHOLOGIE

## Par strangulation

- On parle de strangulation quand il y a un blocage vasculaire , le plus souvent par torsion du méso
- Il peut s'agir d'une bride d'un volvulus ou d'une invagination.
- Il peut également s'agir d'une hernie étranglée
- **Urgence chirurgicale**

## Par obstruction

- L'occlusion est dû à une obstruction de la lumière intestinale.
- l'obstacle peut être intraluminale, pariétal ou extraluminale.
- Il peut s'agir d'une tumeur, ou d'un calcul biliaire ( l'iléus biliaire)

# PHYSIOPATHOLOGIE

Par strangulation

Par obstruction

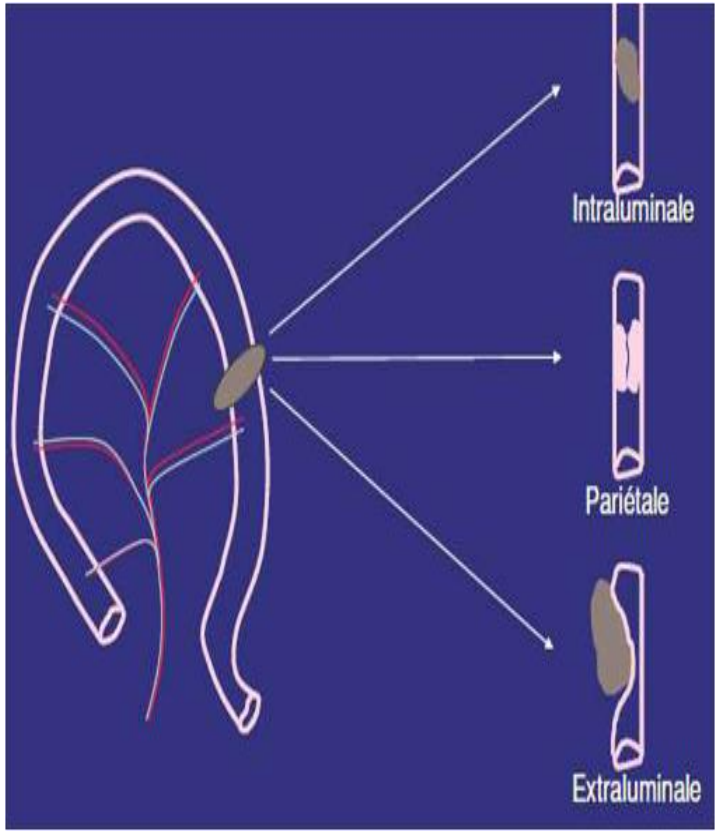

# PHYSIOPATHOLOGIE

**2-3: Les conséquences de l'occlusion:**

1)Distension par accumulation de liquides et de gaz

2) Pullulation microbienne: translocation bactérienne

-circulation sanguine, septicémie

-dans le péritoine, péritonite

3) Blocage vasculaire: souffrance de l'intestin

4) Altération des plexus nerveux :atonie intestinale

# PHYSIOPATHOLOGIE

**Complications générales**

→Déshydratation majeur

→ troubles électrolytiques

↓ K+, cl-, Na+

→Insuffisance rénale

→Choc toxi-infectieux

**Complications locales**

→ Nécrose

→ Perforation

# DIAGNOSTIC POSITIF

1- Les signes fonctionnels:

- la douleur
- les vomissement s
- l’arrêt des matières et gaz
- météorisme

2- L’examen clinique

3- examens radiologiques

# LES SIGNES FONCTIONNELS

**- La douleur:** elle est constante, continue ou intermittente, à type de colique abdominale

- début
- siège
- intensité
- type

# LES SIGNES FONCTIONNELS

**- Les vomissements:**

- précoces ou tardifs
- constants
- Alimentaires, puis bilieux et enfin fécaloïdes à un stade avancé

# LES SIGNES FONCTIONNELS

- **Arrêt des matières et des gaz:**

  - c'est le signe le plus spécifique notamment l’arrêt des gaz

  - le transit des selles peut être temporairement conservé sous forme de diarrhée due a la vidanges passive du segment situé en aval de l’obstruction.

# Examen clinique

- L’examen doit chercher:

  - Le météorisme à l’inspection +++

  - le tympanisme à la percussion

  - la présence ou l’absence de bruit hydro-aériques **BHA**

Il faut également chercher des cicatrices abdominales.

# Examen clinique

# Examen clinique

- La palpation:
  - Défense localisée ou diffuse ( souffrance)
  - Contracture
  - Palper les orifices herniaires
  - Faire un toucher rectal, recherche un fécalome, une tumeur du rectum

# Examen clinique

- **Les signes généraux**: il faut chercher des signes témoignant du retentissement de l'occlusion:
  - Déshydratation extra ou intracellulaire;
  - Tachycardie;
  - Fièvre
  - Diurèse

# Bilan radiologique

Le diagnostic radiologique repose sur L'ASP ( Abdomen Sans Préparation), et sur le scanner abdominal

- **ASP**: le diagnostique est confirmé par la présence de niveaux hydro-aérique, pendant longtemps il a représenté l'examen de référence devant une suspicion de syndrome occlusif.

- **Scanner abdominal :** actuellement l' examen de référence en cas de suspicion de syndrome occlusif intestinal.

- Lavement aux hydrosolubles.

# ASP

Cliché debout de face

Centré sur les coupoles

- Image typique **= image hydro-aérique:**

niveaux liquides horizontaux surmontés d'une bulle ou d'un arceau clair (gaz).

Il apporte une aide au diagnostic en précisant le type et le siège de l'occlusion

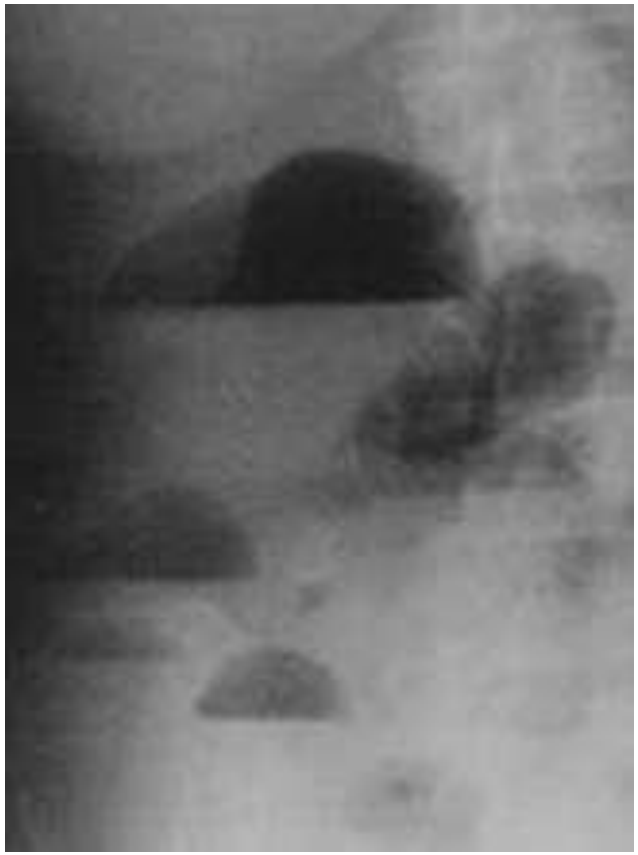

# ASP

- Dans l'occlusion du grêle
  - Nombreux
  - Centraux
  - Plus larges que hauts

# ASP

- Dans l'occlusion du colon

Moins nombreux

Périphériques

Plus hauts que larges

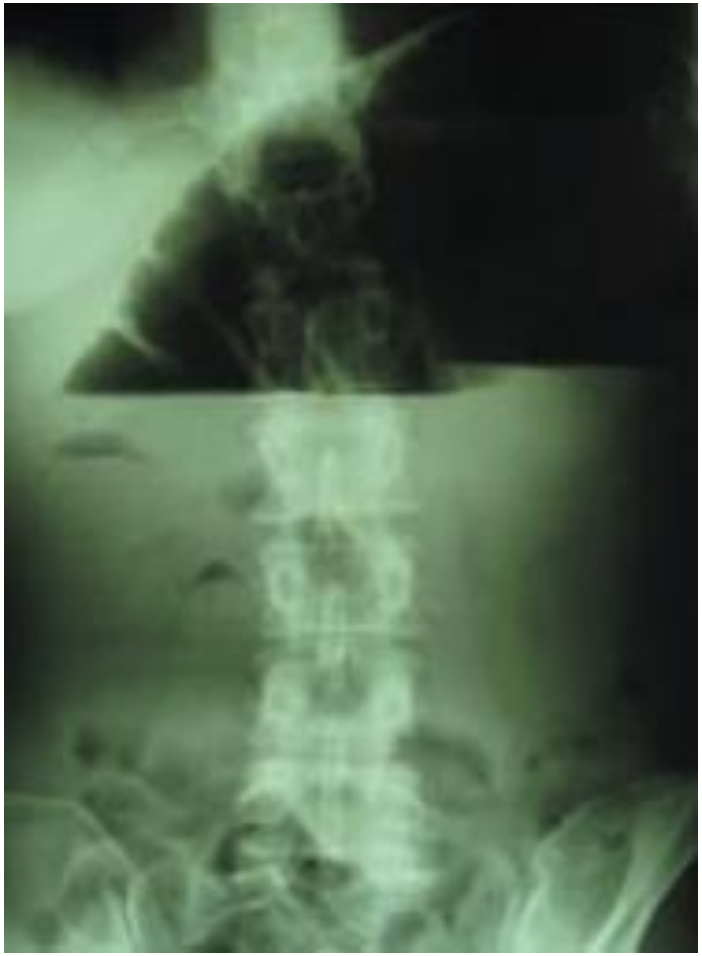

# ASP

# ASP normal

# SCANNER ABDOMINAL

- **Examen de référence** +++
- Il permet d'affirmer le diagnostic d'occlusion
- il permet de préciser le siège et la nature de l'obstacle.
- Recherche les signe de souffrance intestinale

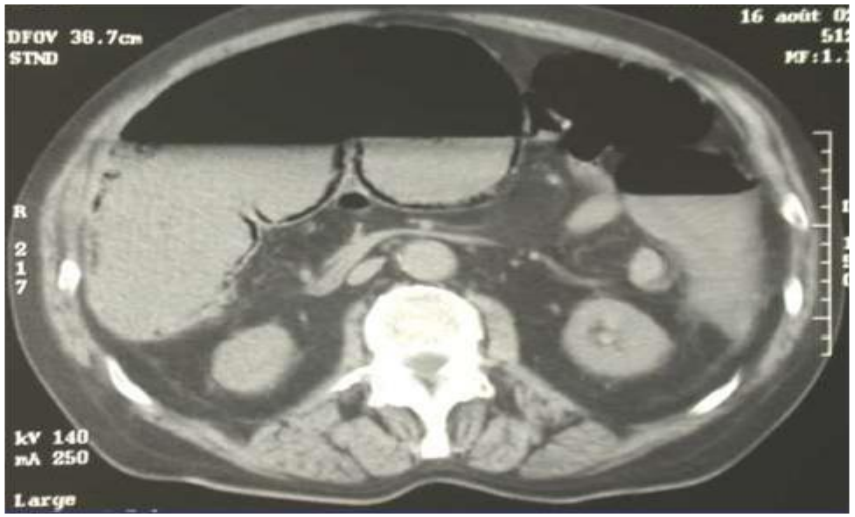

# SCANNER ABDOMINAL

# BILAN BIOLOGIQUE

- NFS: hémoconcentration
- CRP
- Ionogramme, urée, créatinine
- Ph et bicarbonate: alcalose par les vomissements
- Lactates: acidose par souffrance digestive
- Hémoculture si fièvre
- BU, +- ECBU
- Bilan pré-op: groupe sanguin avec recherche agglutinines, irrégulière, bilan de la coagulation, ECG, radio du thorax.

# LES ETIOLOGIES

- **Les occlusions du grêle:**

1- strangulation

2- obstruction

- **les occlusions colique:**

1- obstruction

2- strangulation

# ETILOLOGIES

- **les occlusions du grêle par strangulation**:

- Les occlusions sur brides, ou volvulus sur brides
- Les hernies étranglées
- Invagination intestinale

# Occlusion sur bride

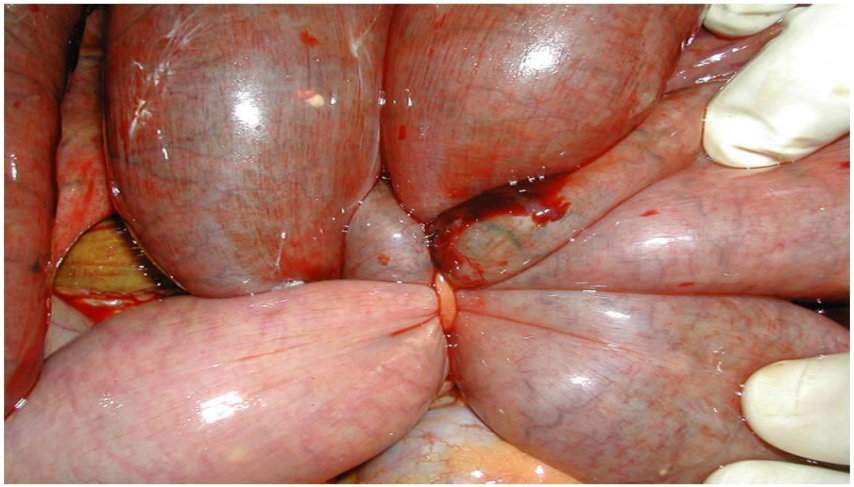

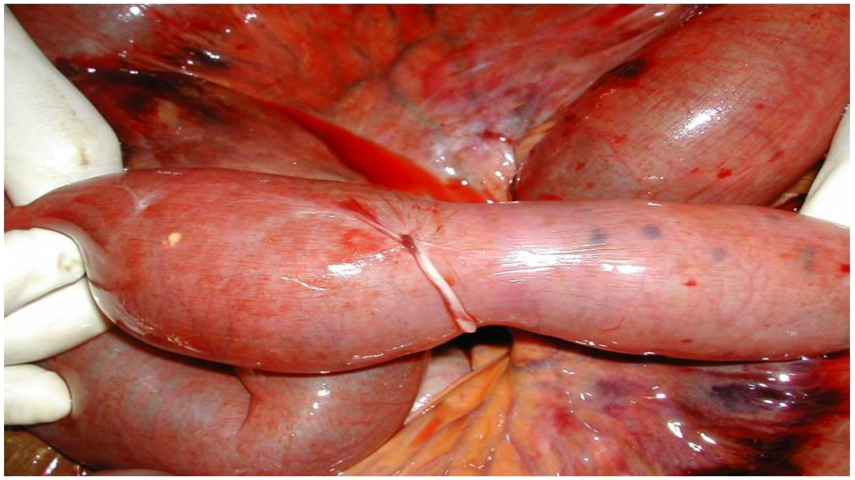

# HERNIE ETRANGLEE

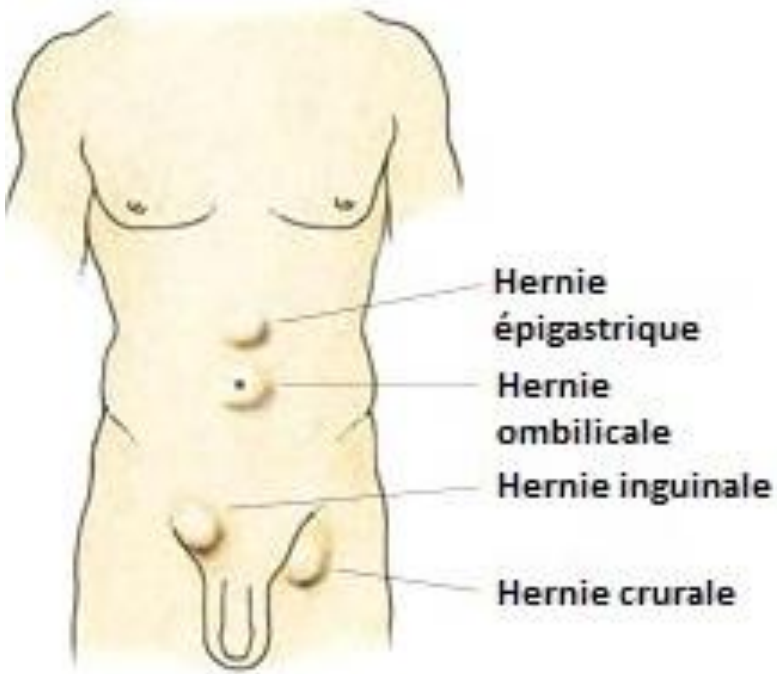


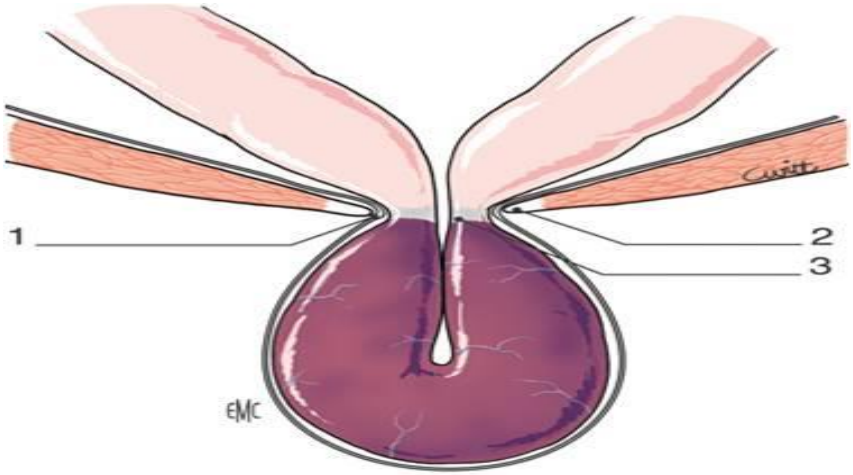

# HERNIE ETRANGLEE

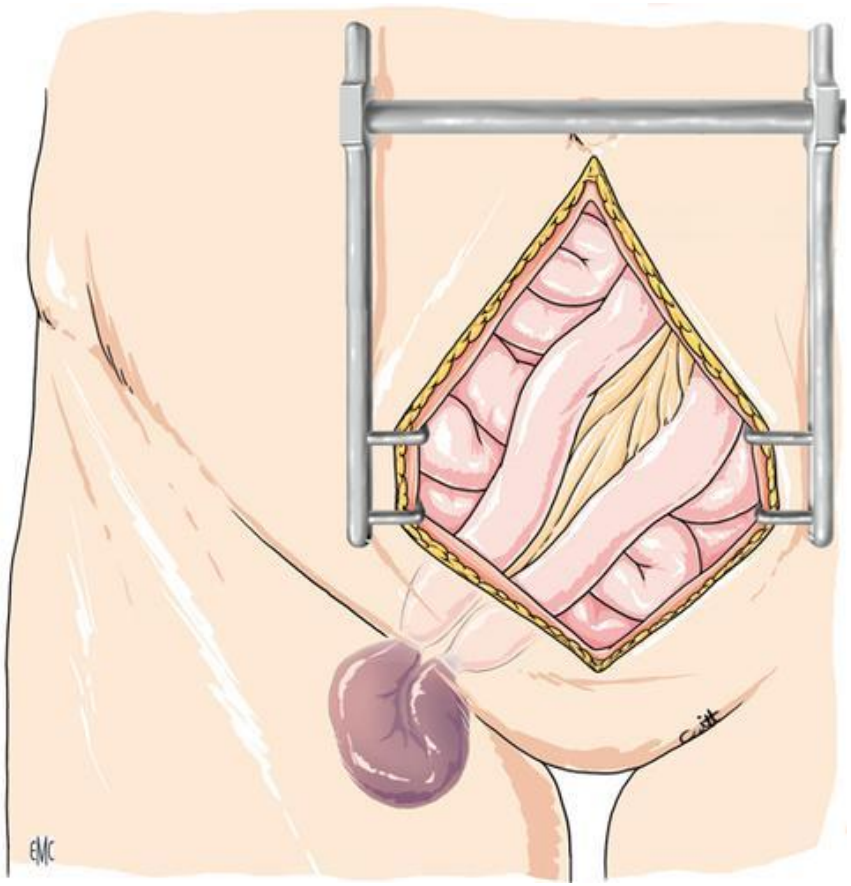

# Invagination intestinale

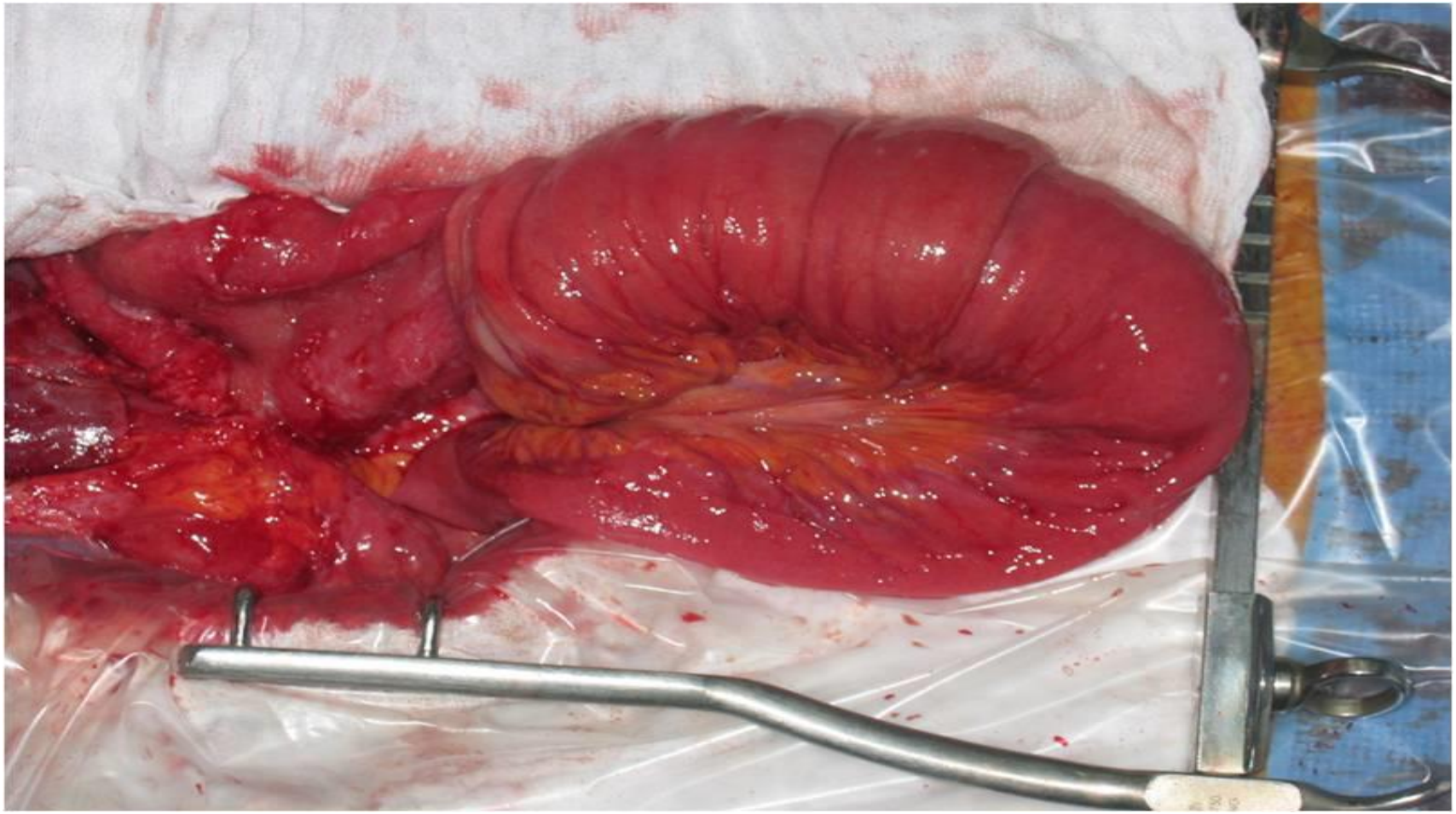

# ETIOLOGIES

- **Les occlusion du grêle par obstruction:**

- **Iléus biliaire**: complication rare de la cholécystite aigue, le calcul vésiculaire va créer une fistule entre la vésicule et le duodénum à travers laquelle le calcul va migrer. Le calcul progresse jusqu'à l'iléon ou va se produire l'obstruction
- **Bézoard:** Obstruction par un corps étranger ingéré et non digéré.
- **Tumeur du grêle**

# Iléus biliaire

# Iléus biliare

# Iléus biliaire

# ETIOLOGIE

- **Les occlusions coliques par obstruction:**

- Cancer colique +++ responsable de plus 50% des occlusions du colon.
- Sigmoïdite diverticulaire
- Fécalome

# ETIOLOGIES

- **Les occlusion colique par strangulation:**

- **Volvulus du colon pelvien**: C’est la torsion du colon sigmoïde autour de son méso

- **Volvulus du ceacum**

# Volvulus du colon pelvien

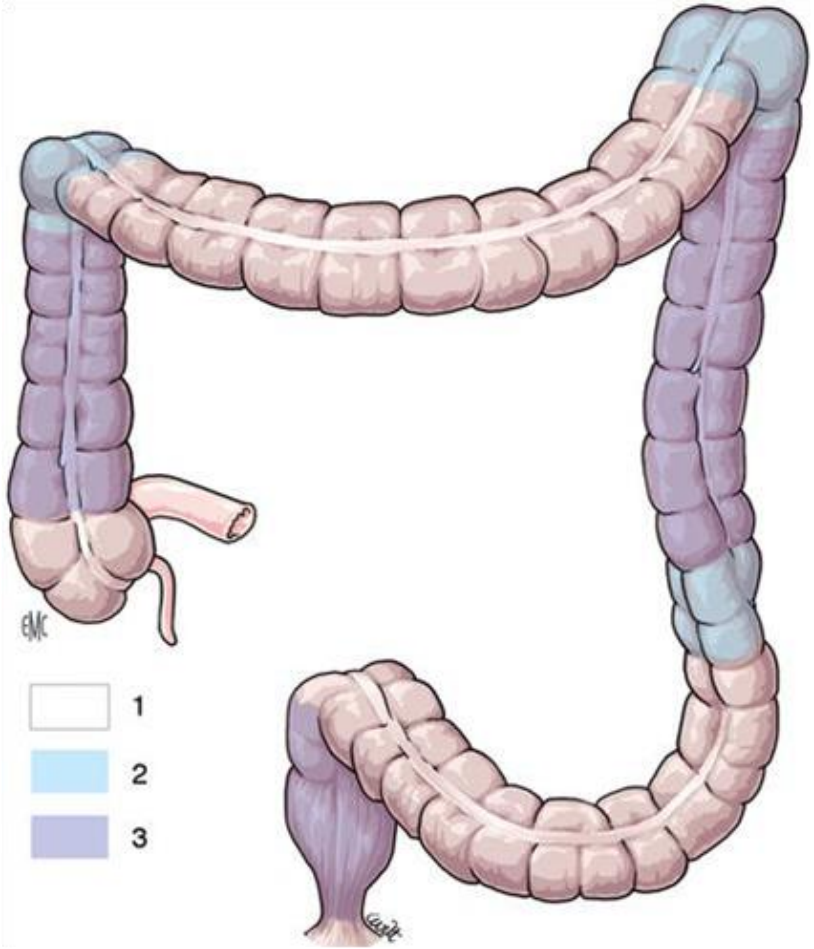

# Volvulus du colon pelvien

# ETIOLOGIES

- **Les occlusions fonctionnelles:**

-Pancréatite aiguë

- Cholécystite aiguë
- Appendicite
- diverticulite
- Colique néphrétique
- Causes médicamenteuses neuroleptique, morphinique
- Causes métaboliques, hypokaliémie, hypocalcémie

# ETIOLOGIES

- Occlusion fonctionnelle

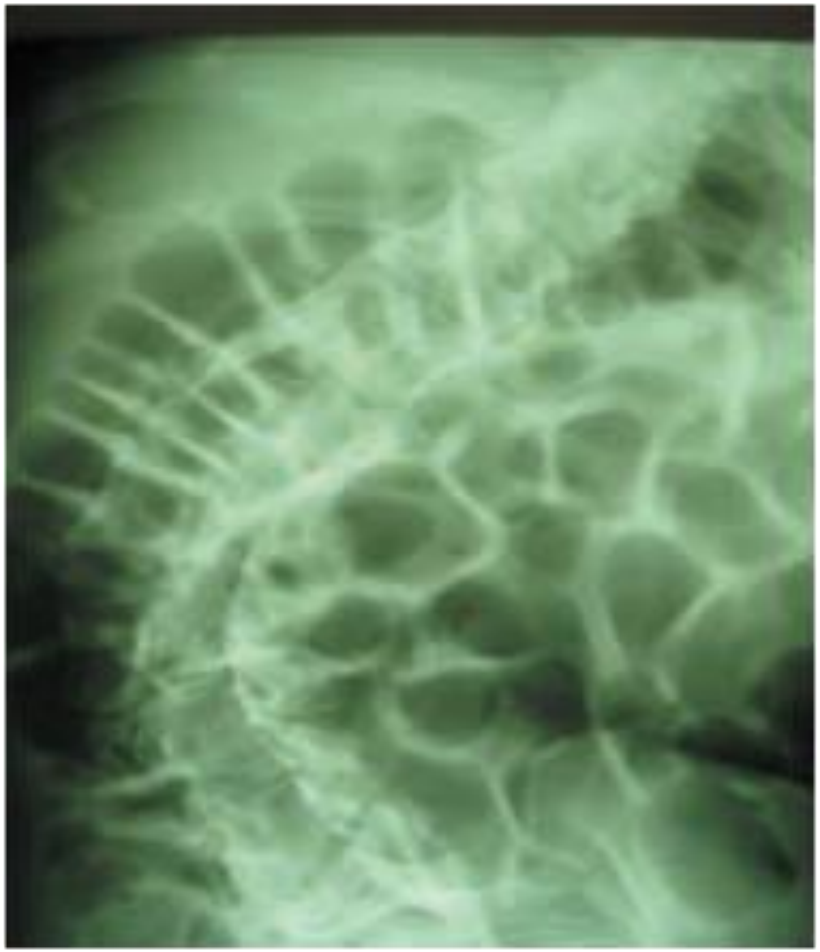

# TRAITEMENT

- **TRAITEMENT MEDICAL : +++**

- Pose d'une voie veineuse périphérique: hydratation par solution hydro sodée isotonique

-Pose d'une voie veineuse centrale:en cas de déshydratation sévère.

-Pose d'une sonde urinaire.

-Pose d'une sonde gastrique: avec aspiration douce (-20 à – 30 cm d'eau), elle permet de décomprimer l'estomac et évite l'ingestion supplémentaire d'air.

- Antalgiques: un traitement antalgique adéquat doit être administré dés que possible.

# TRAITEMENT

- **TRAITEMENT CHIRURGICAL:**

-le but du traitement:

- lever l’obstacle
- enlever les segments nécrosés ou douteux
- rétablir la continuité digestive pendant l’intervention si les conditions locales ou générale le permettent ou dans un second temps.

# ROLE DE L’INFIRMIERE

- Installation du patient dans une position confortable
- Explication des actes de soins
- Poser la voie veineuse périphérique
- Pose d’une sonde nasogastrique
- Pose des antalgiques et antispasmodiques
- Surveillance du pli cutané et du iono pour apprécier la déshydratation.
- Bilan des entrées et sorites++, on prend on compte les pertes urinaire et les pertes gastriques, on note sur un document ce qui entre et ce qui sort.
- Débit de la stomie

# CANCER DU COLON DROIT

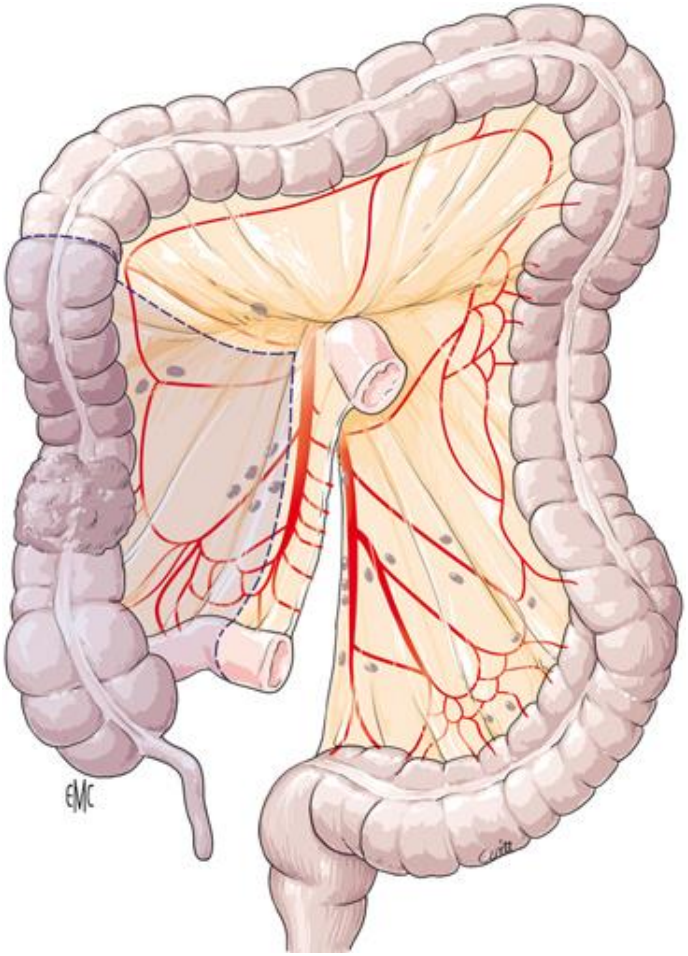

# CANCER DU COLON DROIT

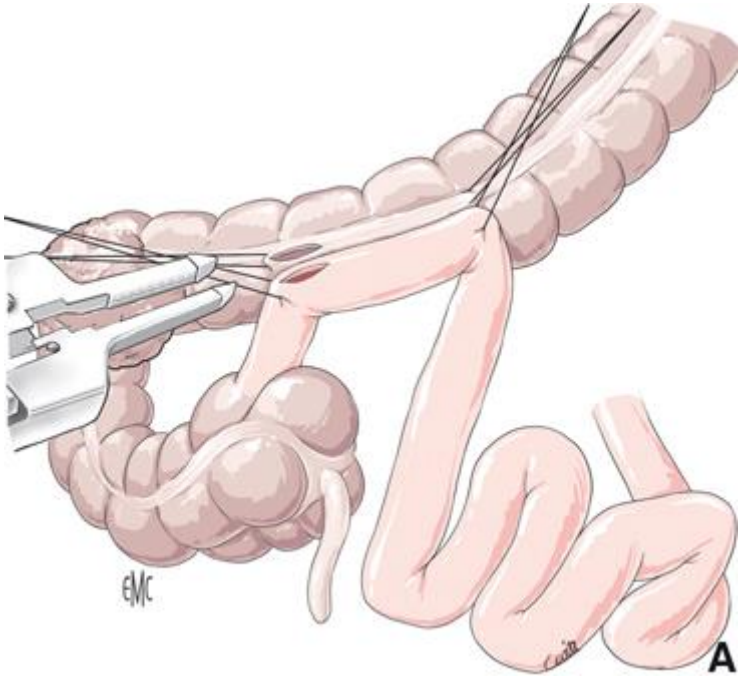


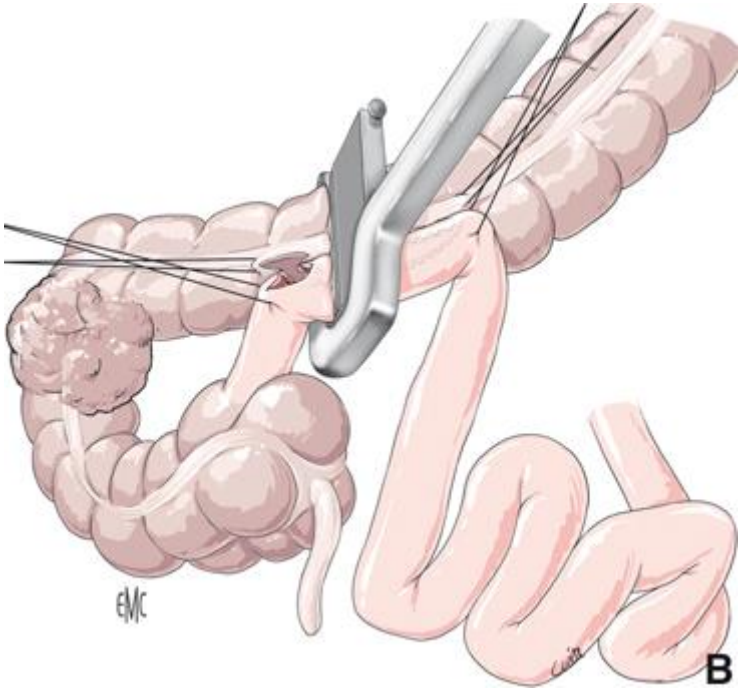

# CANCER DU SIGMOIDE

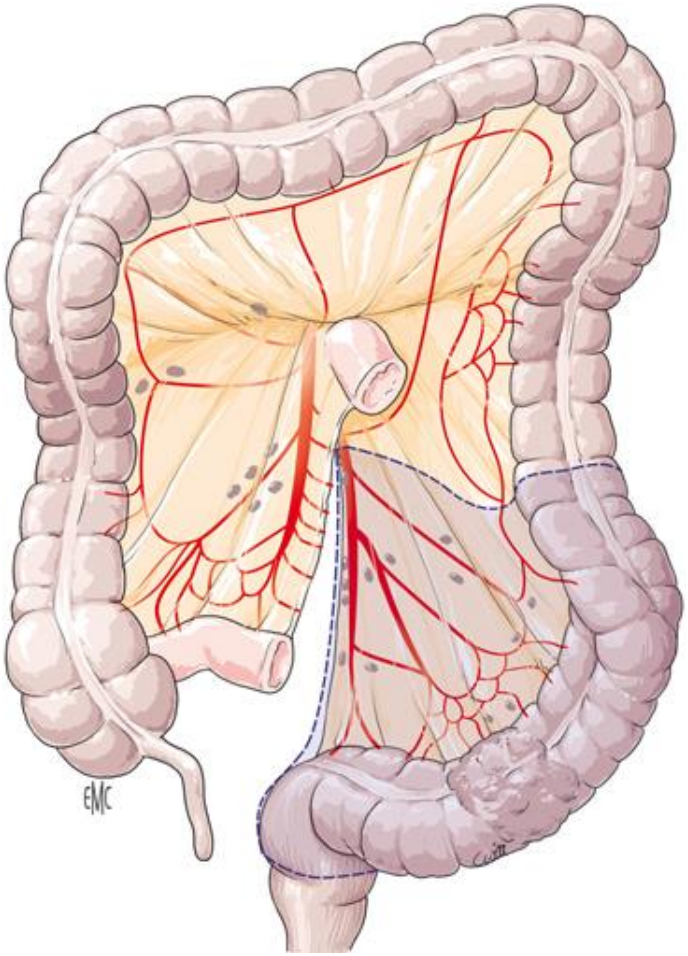

# CANCER DU SIGMOIDE

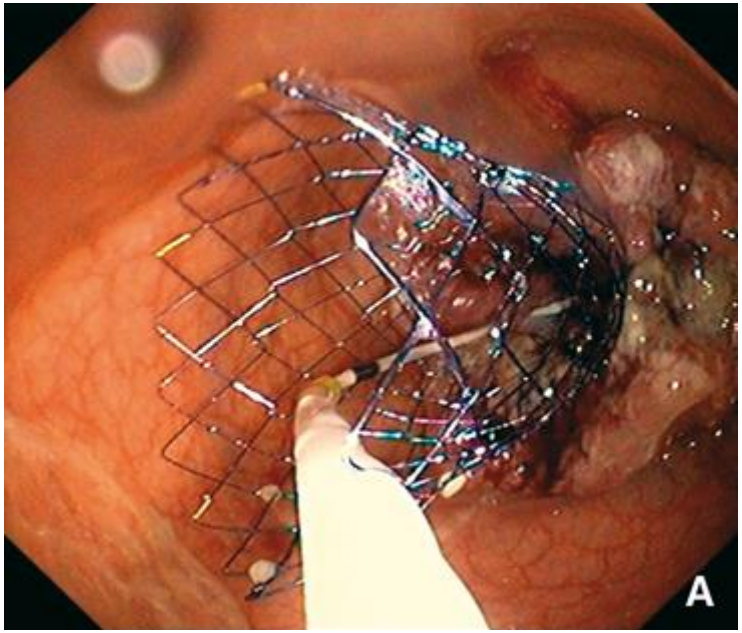


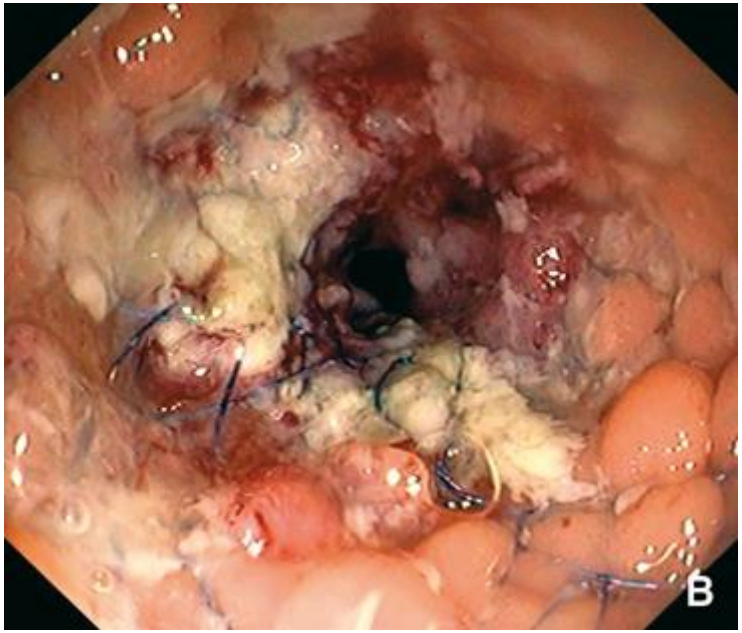

# CANCER DU SIGMOIDE

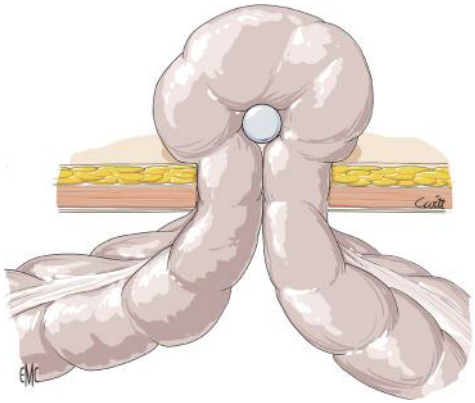


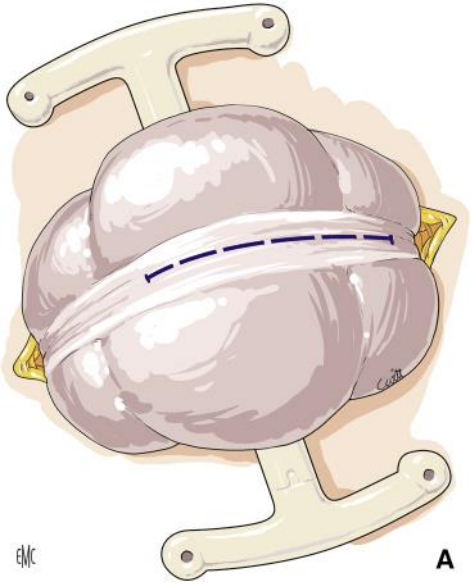
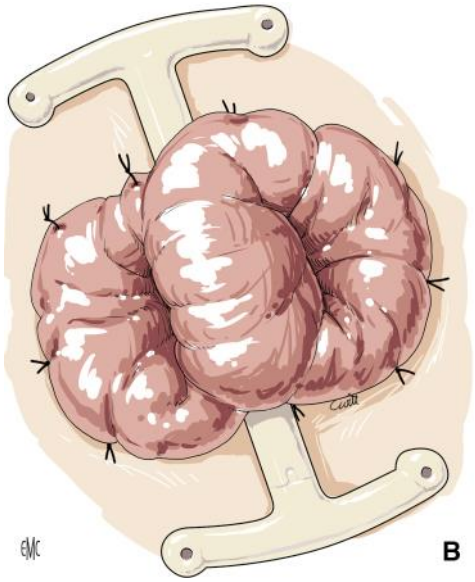
# CANCER DU SIGMOIDE