




BONJOUR

CA « CHIE » ?



Processus pathologique de l'obstruction des organes digestifs

UE 2.8 S3

Maladies inflammatoires Chroniques du Tube digestif (MICI)

Michael BISMUTH
Service d'Hépatogastroentérologie B
CHU Saint Eloi



MICI



- Maladies inflammatoires chroniques
- Cause mal déterminée
(plurifactorielles, génétique, infectieuse, vasculaire, auto-immune ...)
- Évoluant par poussée imprévisible
- Possibilité de rémission plus ou moins longue

**RECTOCOLITE
ULCERO-HEMORRAGIQUE**

MICI



- A différencier des autres colites +++
 - infectieuses (bactériennes, virales parasitaires, mycotique)
 - médicamenteuses (antibiotiques : colite pseudo-membraneuse, AINS)
 - ischémiques (obstruction d'une artère digestive, homme, facteurs de risques cardio-vasculaires)
 - radiques (radiothérapie pelvienne)
 - diverticulaires (diverticulose colique)

MICI



Rectocolite ulcéro-hémorragique

° Définition

- atteinte de tout ou partie du colon
- débutant toujours dans le rectum
- évolue par poussée de diarrhée sanglante
- atteinte superficielle (muqueuse)

MICI



Rectocolite ulcéro-hémorragique

- Épidémiologie
 - en augmentation constante
 - pic vers 30 ans, femme > homme
 - causes indéterminées (auto-immunes ...)
 - facteurs psychologiques (névrose obsessionnelle)



Rectocolite ulcéro-hémorragique

- Diagnostic
 - diarrhée
 - ✕ 5 à 20 selles par jour
 - ✕ sanglantes
 - ✕ impérieuses
 - ✕ afécales (crachat sanglant)
 - douleurs abdominales
 - AEG, hyperthermie





Rectocolite ulcéro-hémorragique

° Diagnostic

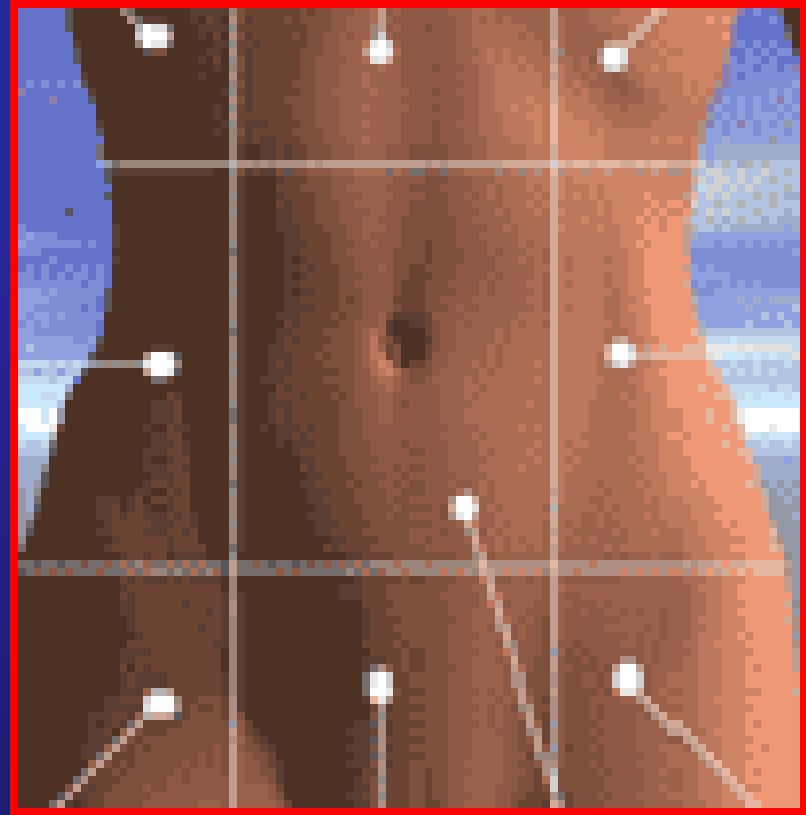
- examen

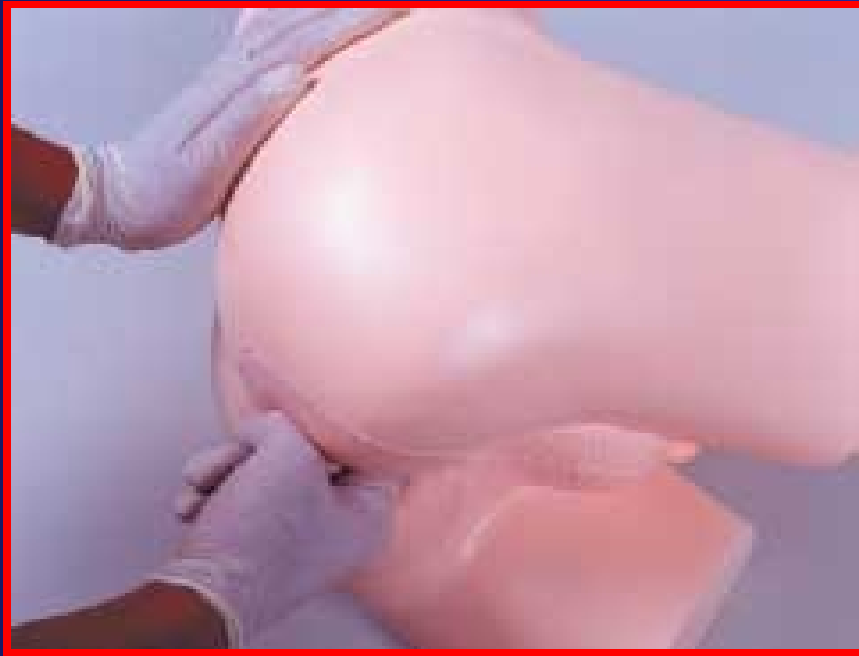✕ abdomen sensible


✕ TR douloureux, sang muqueuse
granité

- ASP : recherche colectasie (urgence)

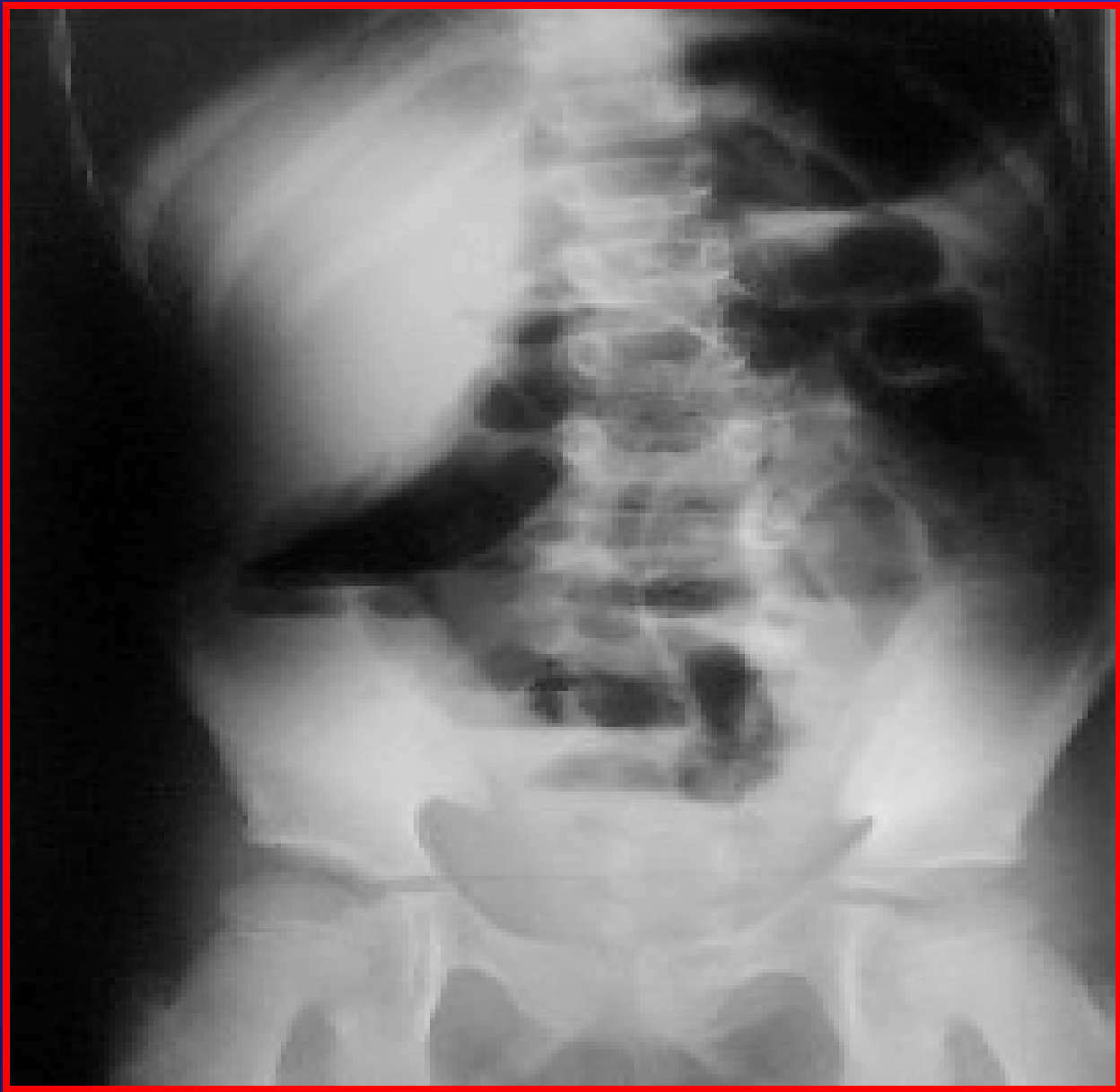- Coloscopie +++







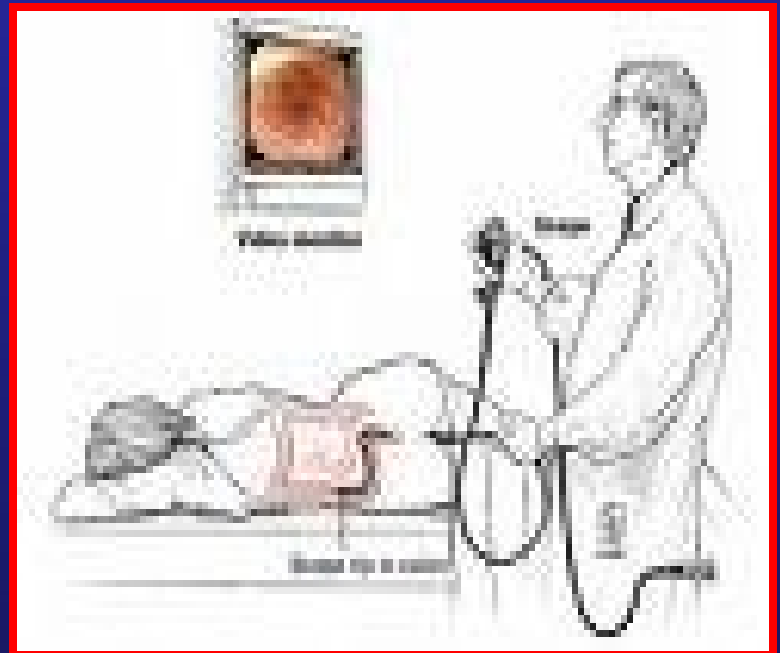
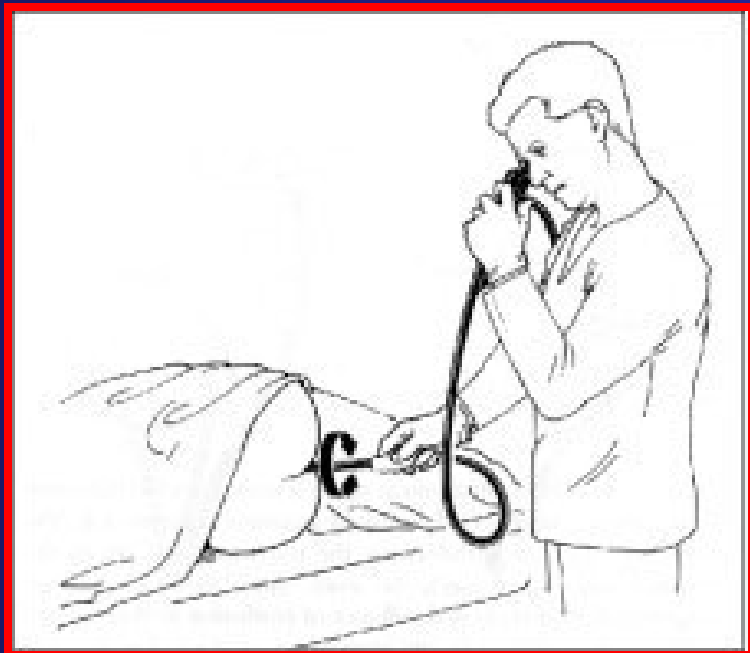
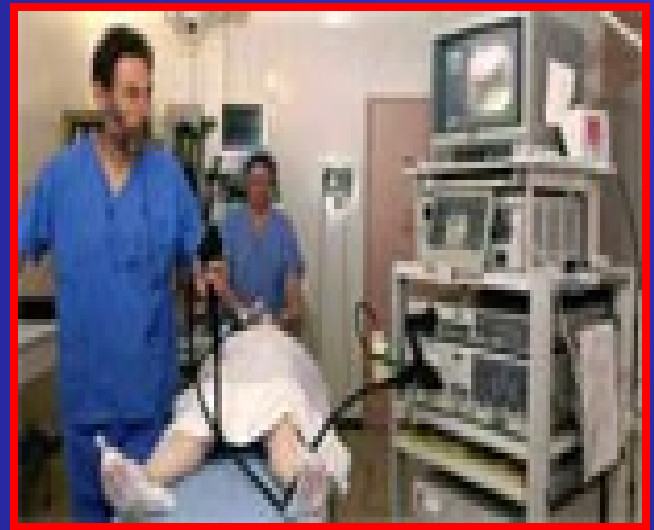Le docteur Archibald est connu pour ses examens proctologiques très poussés



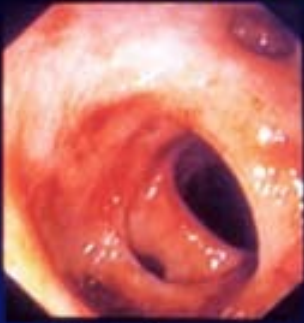

Rectocolite ulcéro-hémorragique

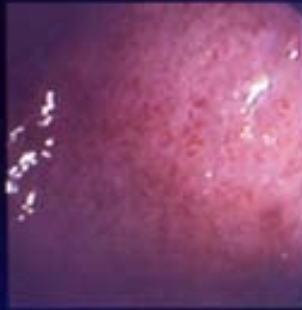
- Coloscopie +++
 - atteinte sans intervalles de muqueuse saine
 - muqueuse granité « pleurant le sang »
 - ulcérations superficielles, pseudo-polypes
 - rectum toujours atteint
 - iléon jamais atteint
 - biopsies : atteinte superficielle muqueuse



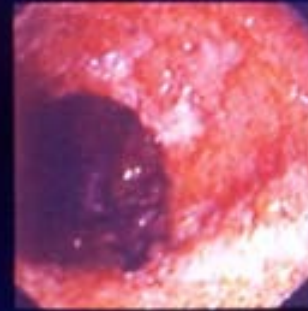
RECTOCOLITE HEMORRAGIQUE



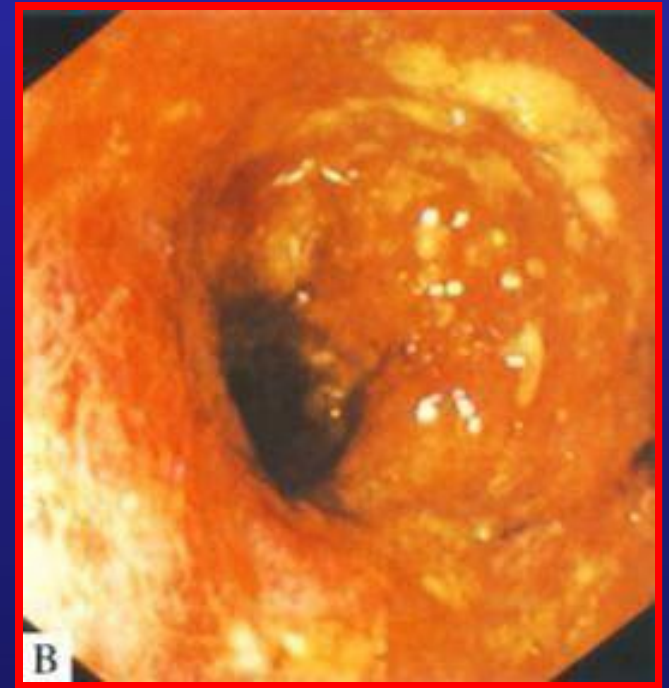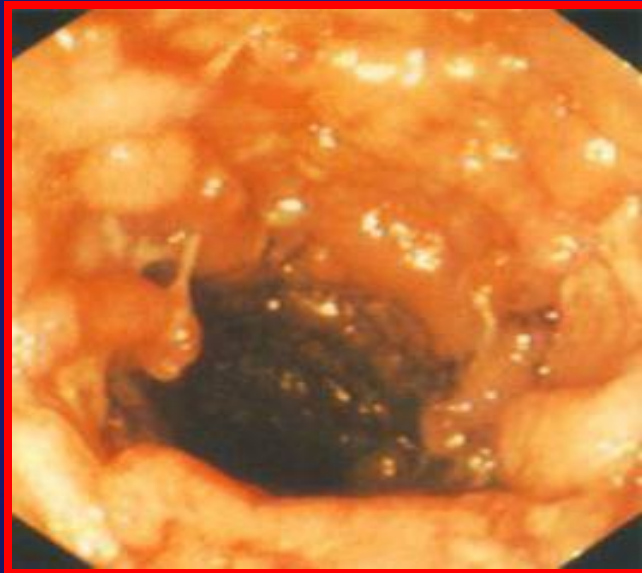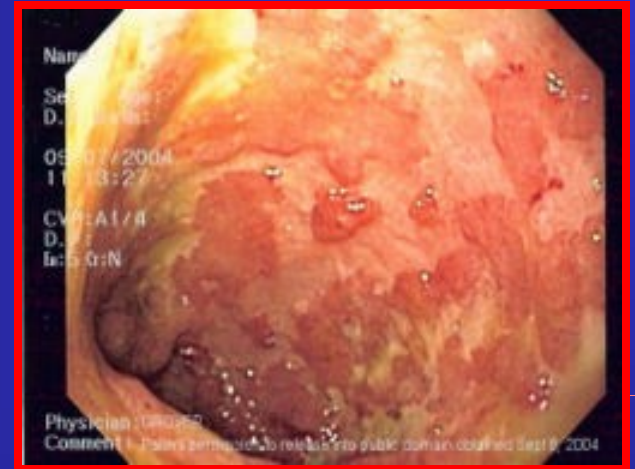
F atténuée



F modérée



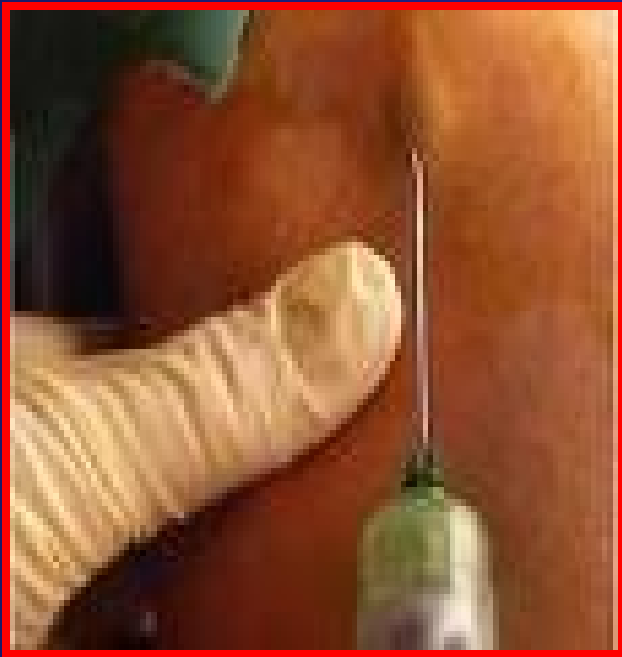
F sévère





Rectocolite ulcéro-hémorragique

- Autres examens complémentaires
 - bilan biologique (ANCA, syndrome inflammatoire ...)
 - utilisé pour le suivi et quand suspicion de complications
 - ✘ échographie digestive
 - ✘ scanner abdominal
 - ✘ coloscanner



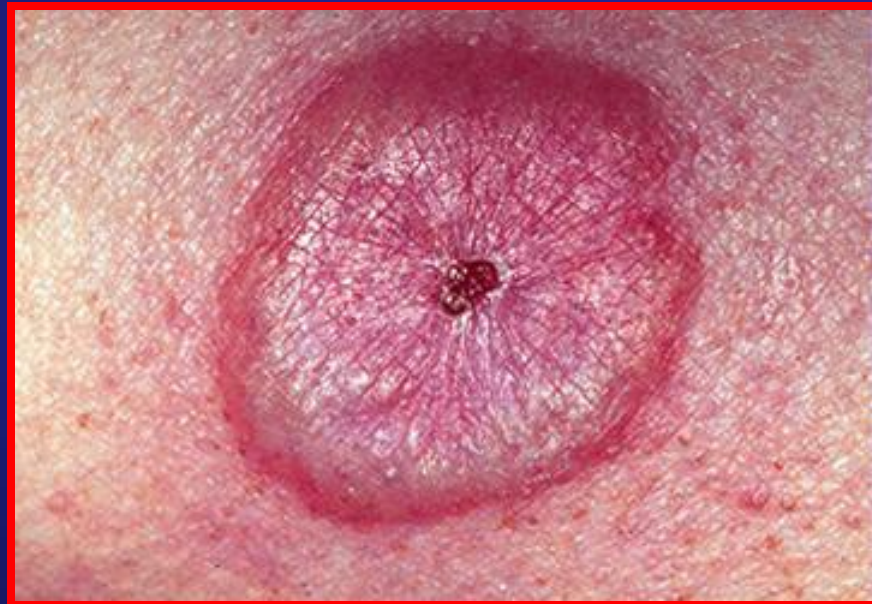
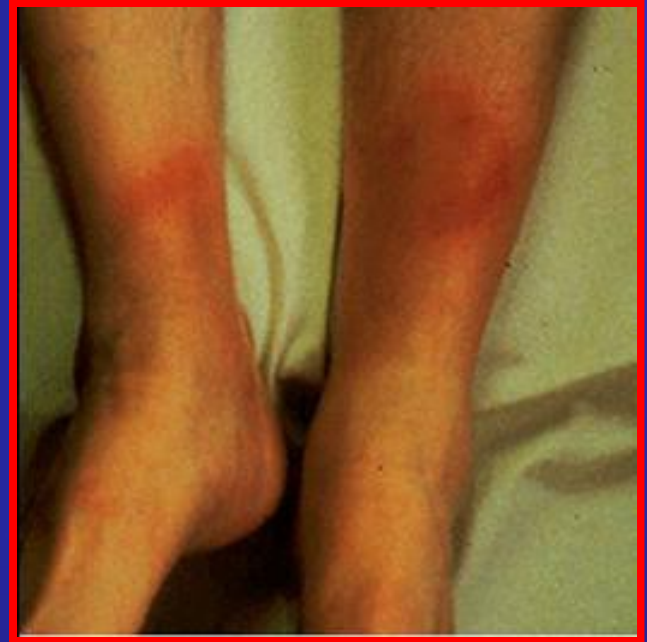
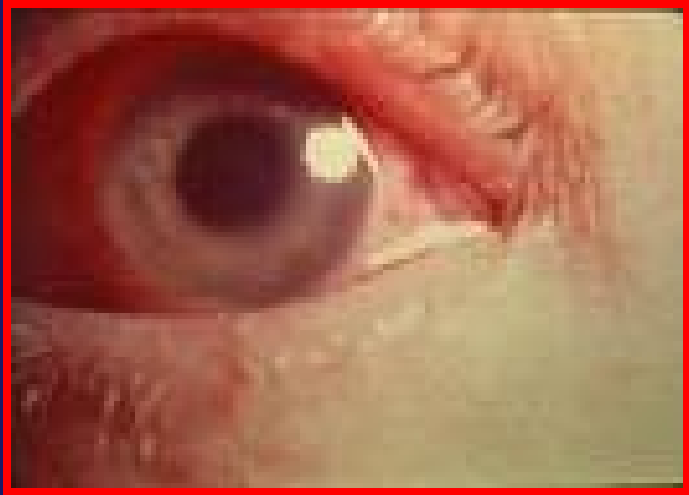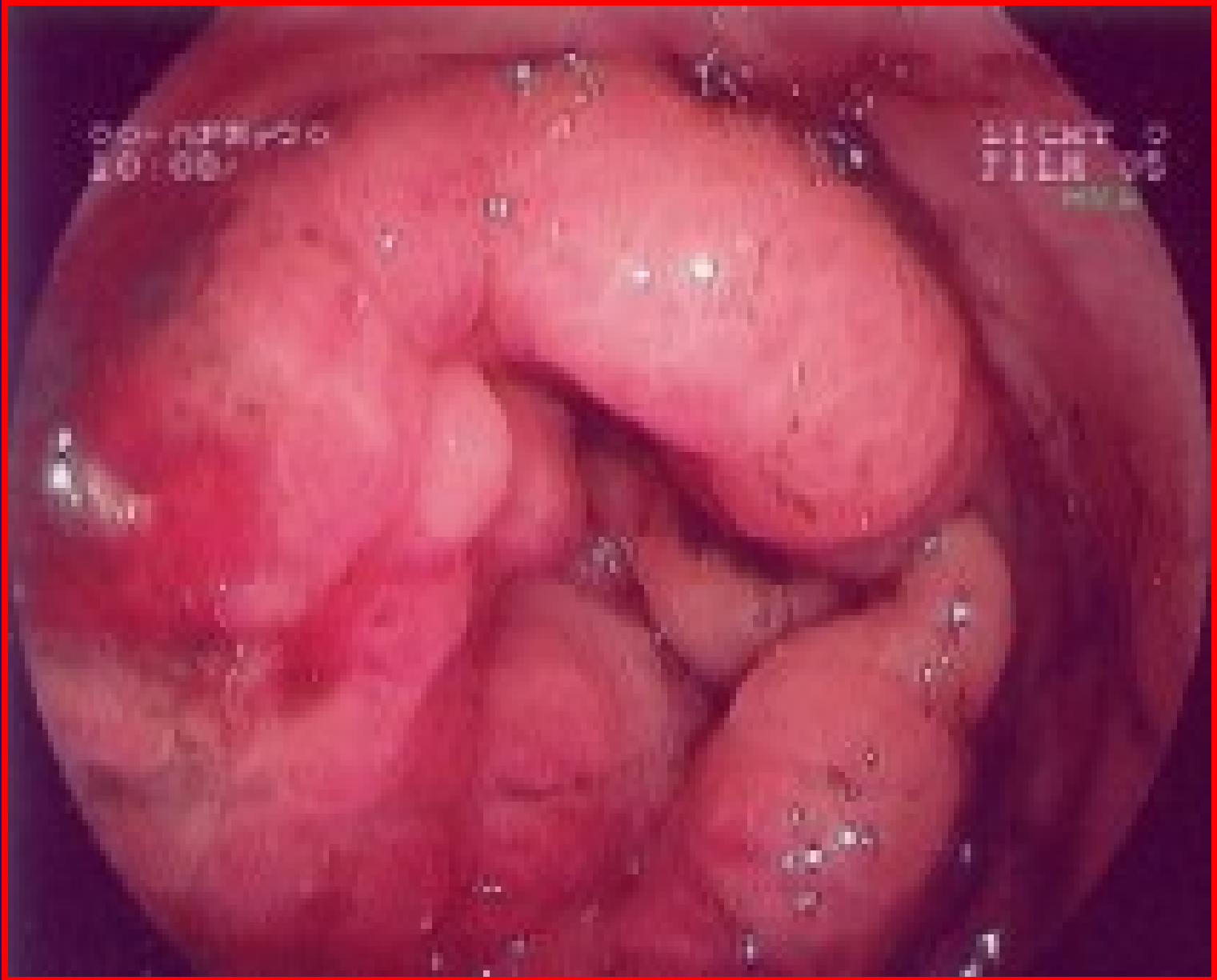


Rectocolite ulcéro-hémorragique

◦ Évolution

- rémission complète de la poussée
- complications : colectasie, perforation
- manifestations extra-digestives (foie, œil, articulations, peau ...)
- **risque de cancer** (augmentant avec l'ancienneté de la maladie et l'étendue de l'atteinte, dépistage +++)







Rectocolite ulcéro-hémorragique

- Traitement médical

- poussée

- ✘ corticoïdes, dérivés du 5-ASA

- ✘ traitement locaux (suppositoires, lavement) fonction de l'étendue

- ✘ biothérapies (anti-TNF α)



Rectocolite ulcéro-hémorragique

° Traitement médical

- entretien

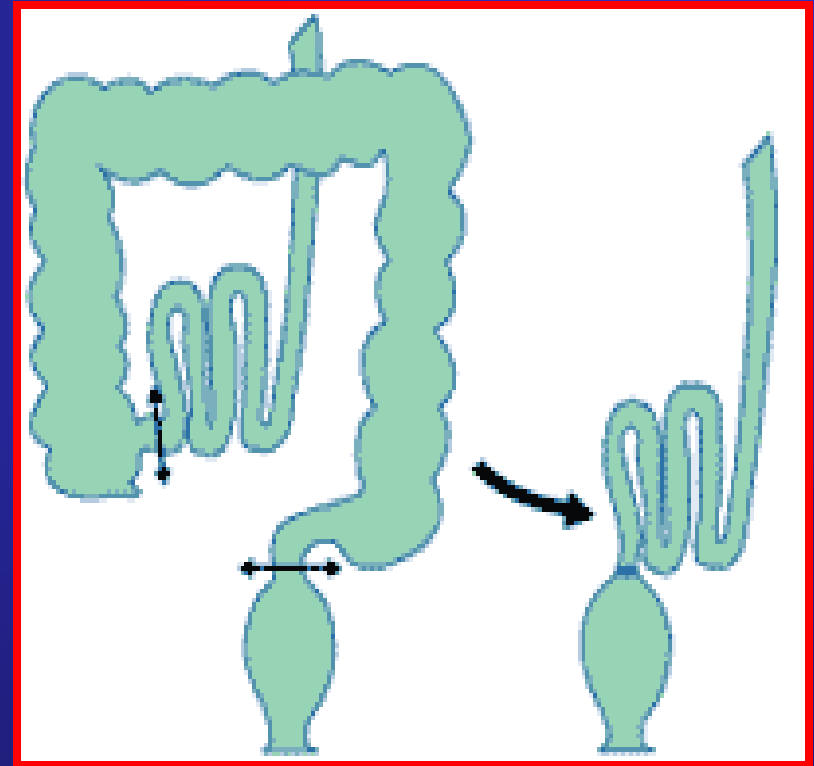
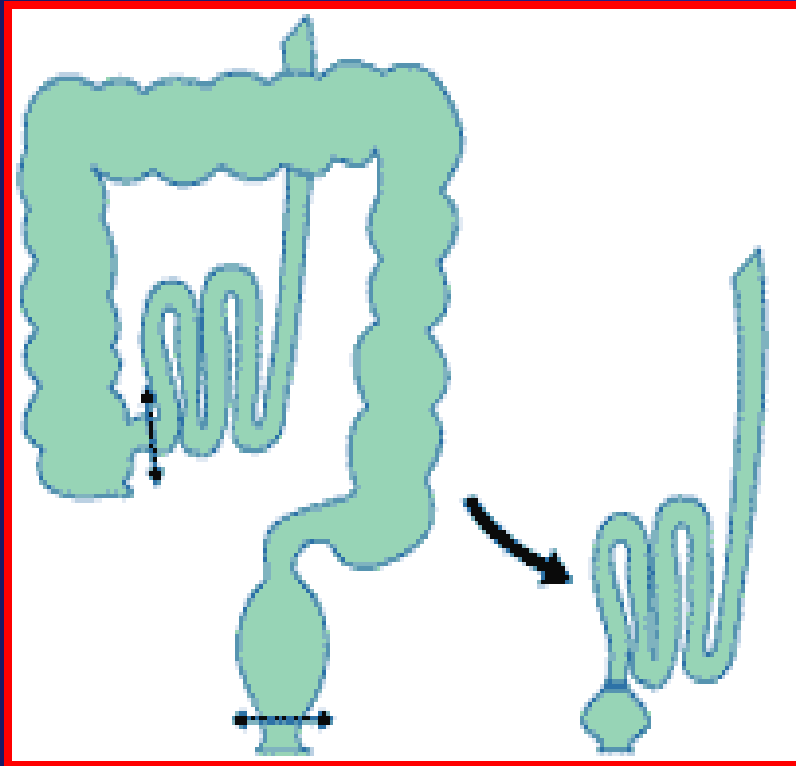
- ✘ corticoïdes, dérivés du 5-ASA
- ✘ traitement locaux (suppositoires, lavements)
- ✘ biothérapies (anti-TNF α)
- ✘ immunosuppresseurs (méthotrexate, azathioprine)

MICI



Rectocolite ulcéro-hémorragique

- Traitement chirurgical
 - coloproctectomie totale avec mucosectomie rectale et anastomose iléo- anale sur réservoir
 - guérison définitive, disparition du risque cancéreux au prix d'un inconfort et parfois d'une incontinence (3 à 6 selles par jour)



MALADIE DE CROHN

MICI



Maladie de Crohn

Maladie de l'ensemble du tube digestifs

° Définition

- **entéocolite segmentaire ou pluri-segmentaire** *Avec des segments sains entre*

- **pouvant atteindre tout le tube digestif**

- **atteinte profonde (pan-pariétale) et scléro-atrophique (sténose)**

MICI



Maladie de Crohn

- Épidémiologie
 - 2 pics de fréquence : 30-40 ans, 65 ans
 - femme = homme
 - maladie auto-immune + infectieuse + génétique (NOD 2 ou CARD 15) + ...
 - facteurs psychologiques ??

MICI



Maladie de Crohn

- Diagnostic
 - diarrhée souvent non sanglante, syndrome de Koenig
 - douleurs abdominales (FID)
 - tableau clinique d'occlusion (sténose)

MICI



Maladie de Crohn

° Diagnostic

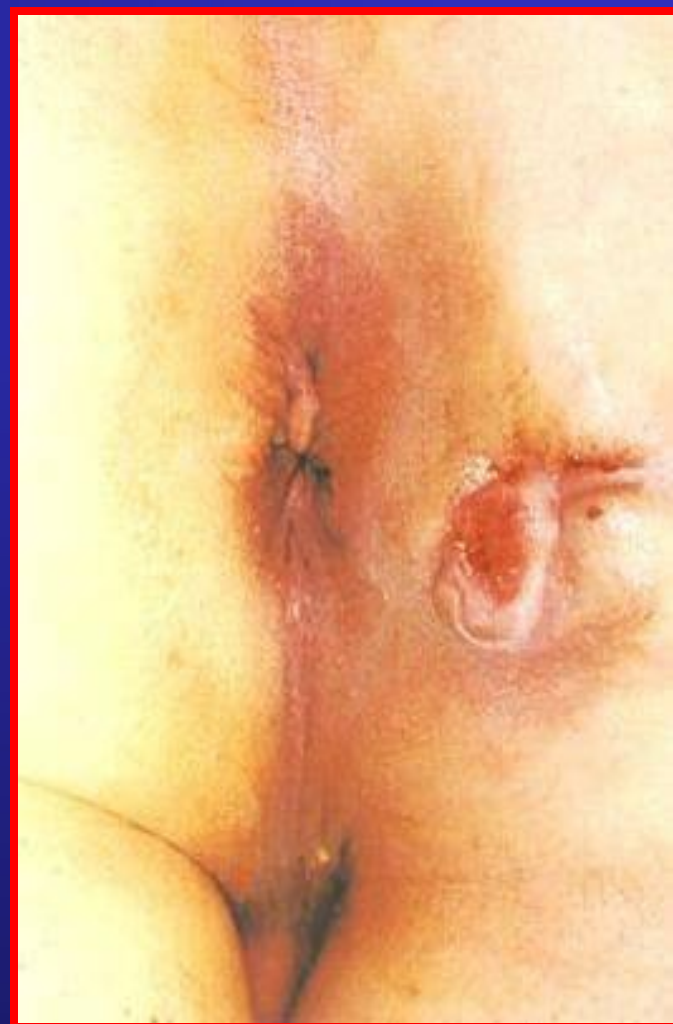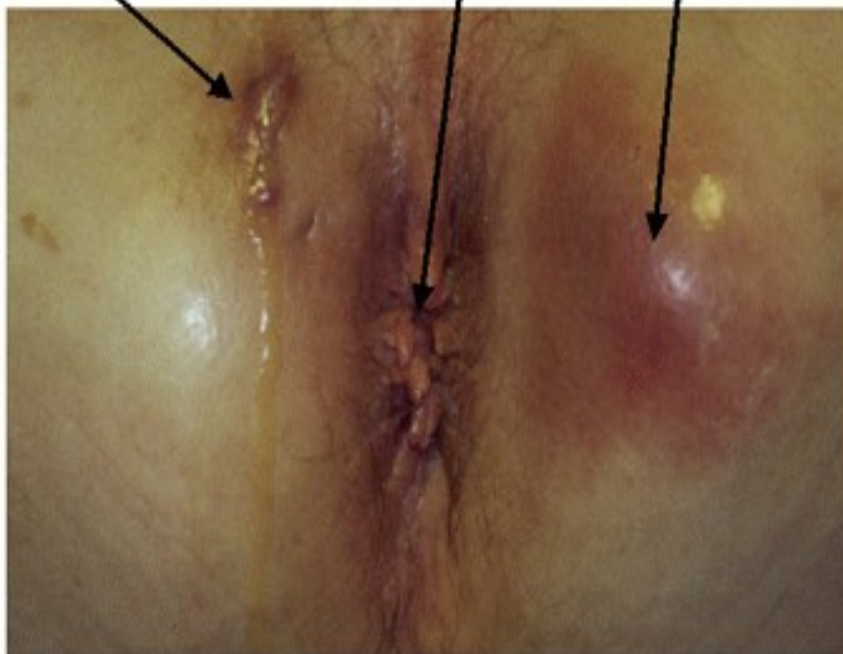
- manifestations ano-périnéale (20 %) +++
 - ✕ fissure parfois méconnue car asymptomatique
 - ✕ abcès, fistule
- manifestations extra-digestives (aphtose, arthralgies, uvéite, atteinte dermatologique)

Maladie de Crohn avec lésions péri-anales

Fistule (orifice)

Anus

Abcès



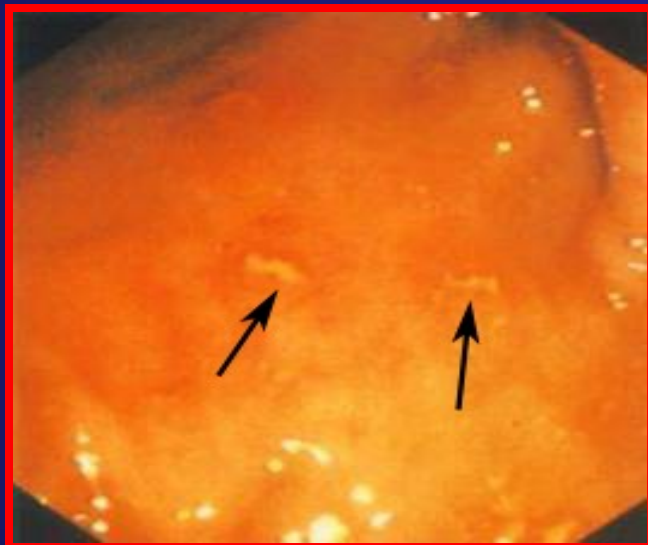
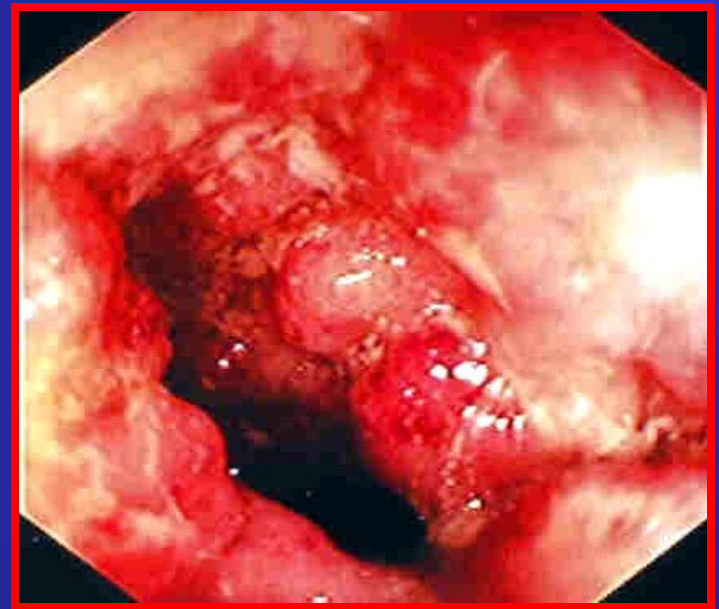
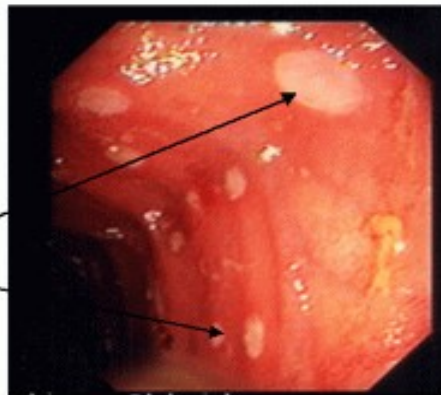
MICI



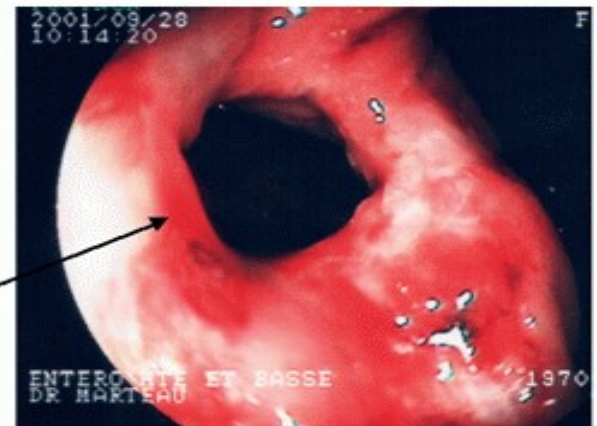
Maladie de Crohn

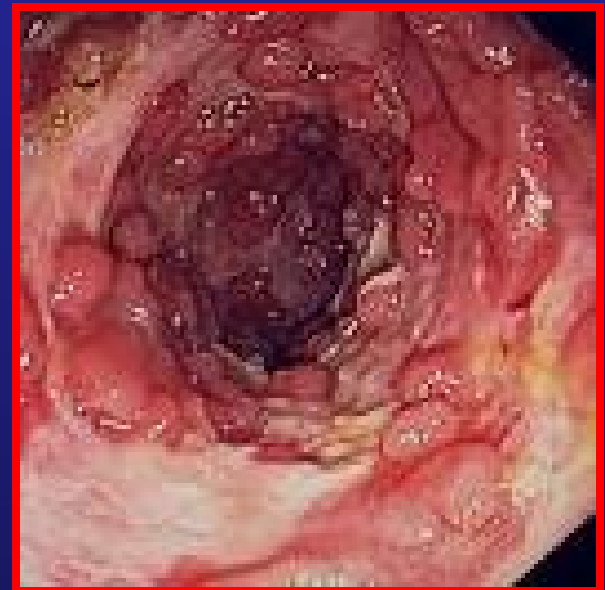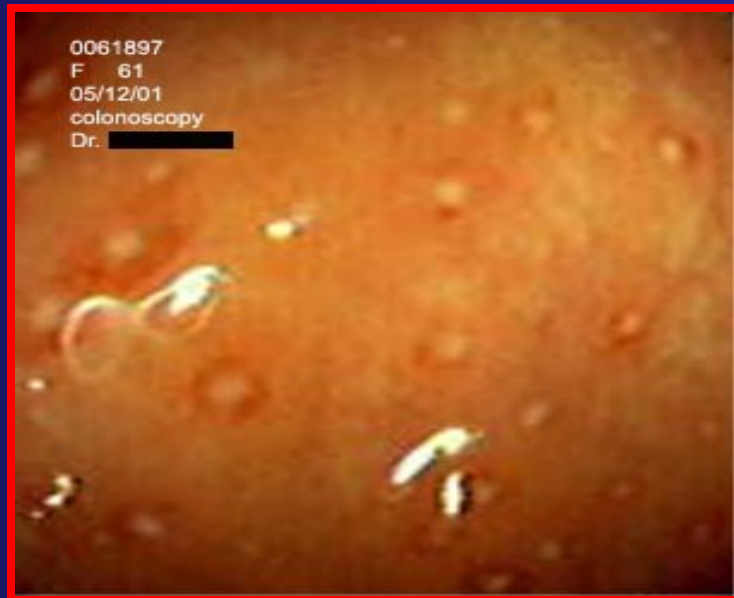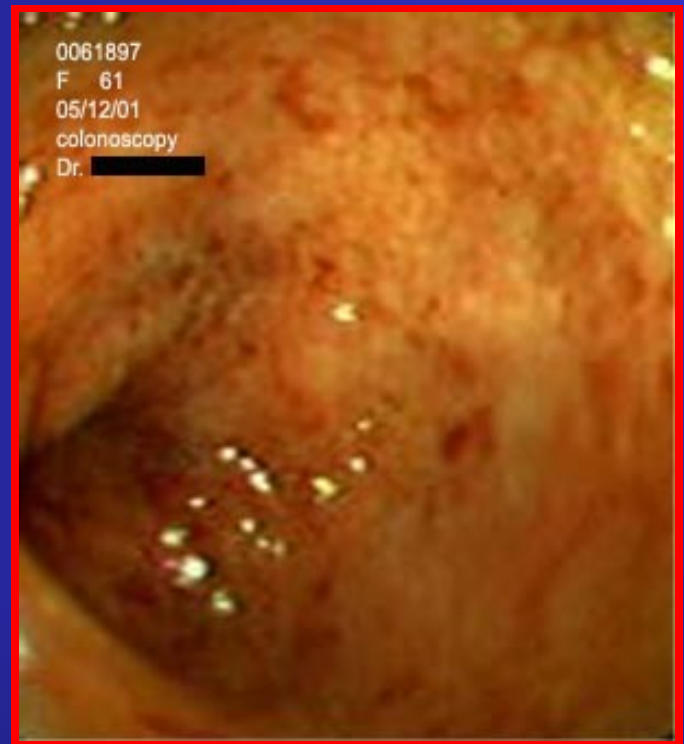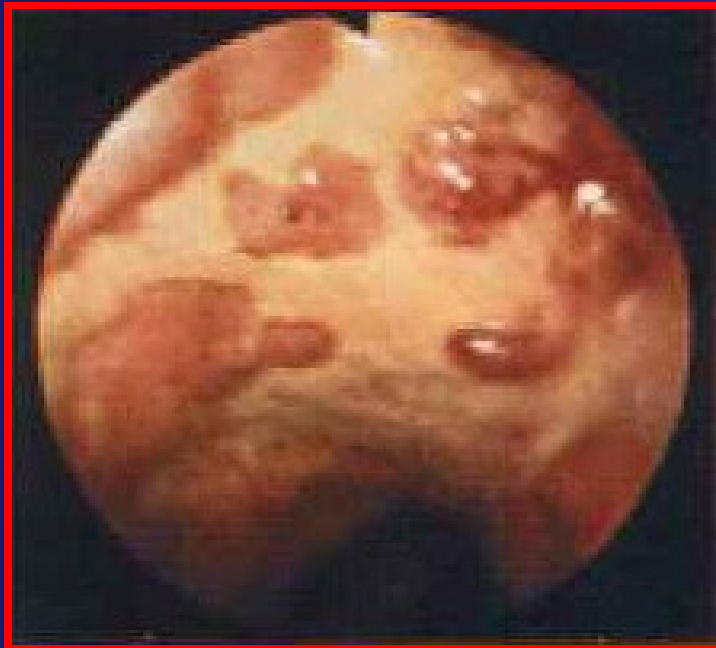- Coloscopie +++
 - intervalles de muqueuse saine
 - ulcérations aphtoïdes, ulcère creusant
 - sténoses, fistules
 - iléon souvent atteint, rectum rarement
 - biopsies : atteinte transmurale, granulome inconstants mais spécifique (30%)

Maladie de Crohn avec
ulcérations
aphtoïdes de
l'iléon



Maladie de Crohn (vue au cours d'une coloscopie) :
la valvule de Bauhin est béante,
ulcérée et sténosée







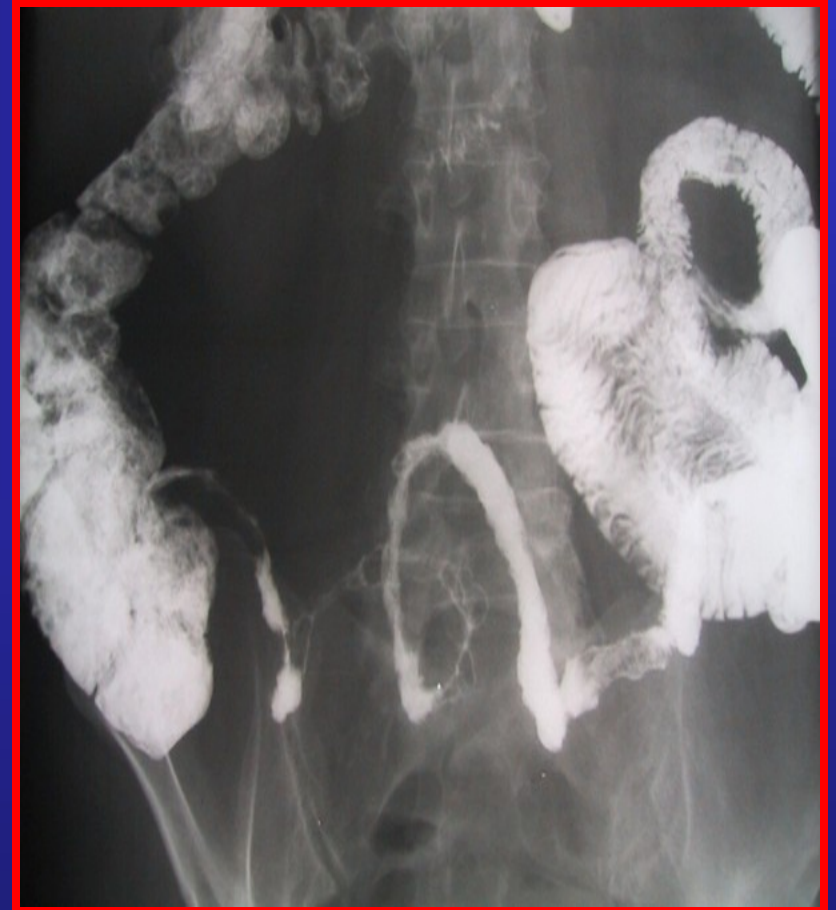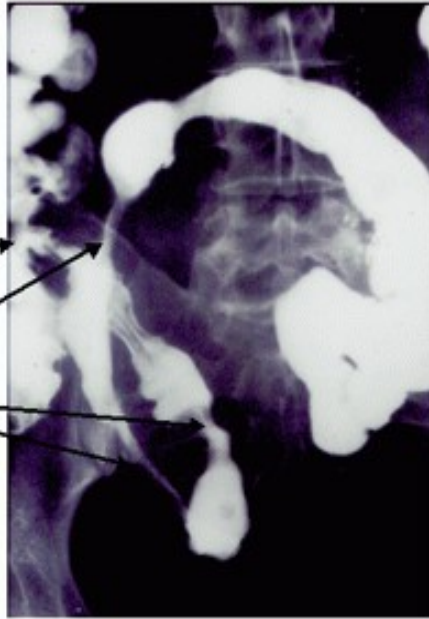
Maladie de Crohn

- Autres examens complémentaires
 - bilan biologique (ASCA, syndrome inflammatoire ...)
 - parfois utile pour diagnostiquer une atteinte du grêle inaccessible
 - ✘ échographie digestive
 - ✘ entéroscanner
 - ✘ transit du grêle (moins utilisé)
 - ✘ vidéo capsule endoscopique

Maladie de Crohn iléale

Valvule de Bauhin

Sténoses (zone malade)





Maladie de Crohn

- Traitement médical

- poussée

- ✘ corticoïdes, nutrition parentérale dans les formes sévères ou en cas d'abcès et de fistules internes

- ✘ biothérapies (anti-TNF α)



Maladie de Crohn

- Traitement médical

- entretien

- ✘ corticoïdes, dérivés du 5-ASA

- ✘ immunosuppresseurs
(méthotrexate, azathioprine)

- ✘ biothérapies (anti-TNF α)

MICI



Maladie de Crohn

- Traitement chirurgical
 - uniquement en cas de complications résistantes aux traitements médicaux (sténoses fibreuses non inflammatoires +++)
 - prudence !!!



Merci de votre attention